

DATOS DEL PACIENTE

NOMBRE GLORIA DURAN CASTILLO

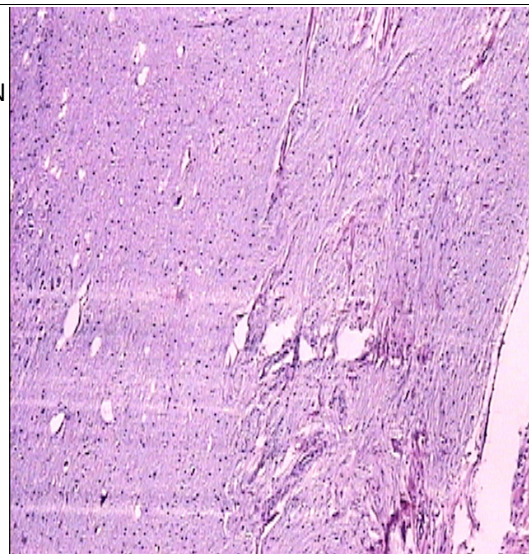
FECHA 02/03/2009

ESTUDIO 3182 **AÑO** 2009 **DOCTOR** VICTOR HUGO RUZ CERVERA

BIOPSIA DE CERVIX

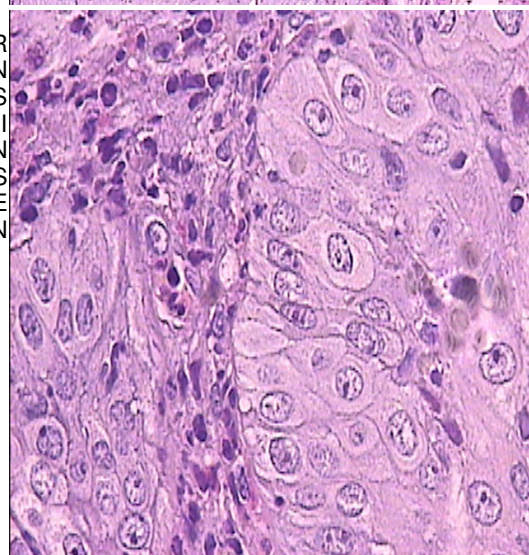
DESCRIPCION MACROSCOPICA

UN FRAGMENTO DE TEJIDO QUE MIDE 0.6 CM. ES DE COLOR CAFE CLARO CON AREAS DE CONGESTION Y DE CONSISTENCIA BLANDA.



DESCRIPCION MICROSCOPICA

EN LOS CORTES EXAMINADOS SE IDENTIFICA CERVIX. ESTA COMPUESTO POR UN EPITELIO PLANO ESTRATIFICADO NO QUERATINIZADO QUE MUESTRA EN UN TERCIO DEL GROSOR DEL EPITELIO PERDIDA DE LA POLARIDAD DE LOS NUCLEOS CON NUCLEOMEGALIA DISCRETA, DISCROMATISMO LIGERO ASI COMO DISQUERATOSIS Y DISCARIOSIS. LAS CELULAS MUESTRAN DESARREGLO EN SUS LIMITES CELULARES DESDE LAS CAPAS BASALES HASTA EL SEGUNDO TERCIO DEL EPITELIO SUPERFICIAL. EN EL ESTROMA DE TEJIDO CONECTIVO EXISTE UN INFILTRADO DE LINFOCITOS. HAY AREAS CON COILOCITOSIS Y BINUCLEACIONES.



RESULTADO

- . DISPLASIA MODERADA CON CONDILOMA ATIPICO
- . LESION INTRAEPITELIAL DE BAJO GRADO

COMENTARIO

AFECTUOSAMENTE

Dr. Roberto Posternak B.

DATOS DEL PACIENTE**NOMBRE** GLORIA DURAN CASTILLO**FECHA** 02/03/2009**ESTUDIO** 3182 **AÑO** 2009 **DOCTOR** VICTOR HUGO RUZ CERVERA