

## COLPOSCOPIA –CERVICO-UTERINO

NOMBRE:  
# COLPO:  
# ESTUDIO: 09-2016-R

FECHA DE VISITA: 18/03/2009  
COLPOSCOPISTA: **ROBERTO POSTERNAK B.**  
MEDICO DE REFERENCIA:

### HISTORIAL DEL PACIENTE

EDAD: 28 AÑOS

PARTOS:

CESAREAS:

ABORTOS:

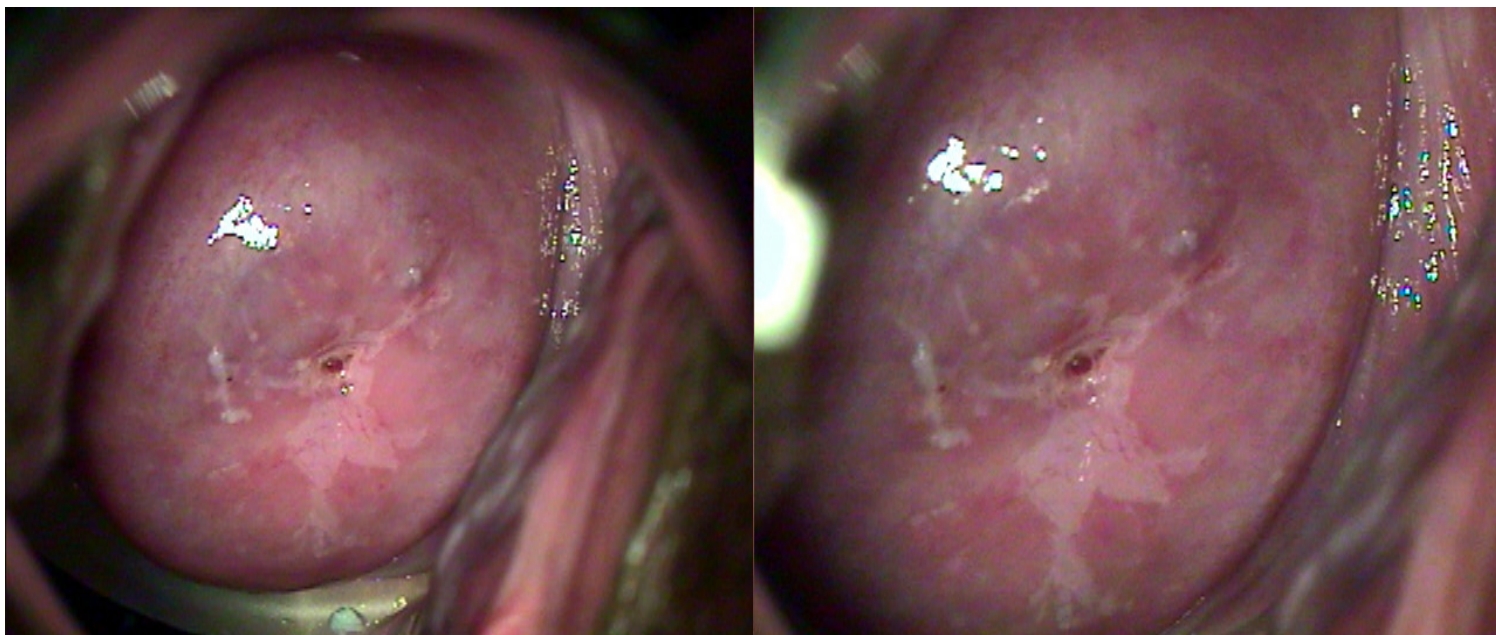
FUR: 05/03/2009

COLPOSCOPIA: SATISFACTORIA

CONTORNO DE LA SUPERFICIE: LISA

IMPRESION DIAGNOSTICA: **CERVICITIS DE TIPO VIRAL CON LESION ACETOBLANCA SUGESTIVA DE VPH**

**CUELLO UTERINO: ES DE FORMA Y VOLUMEN NORMAL. SU DIAMETRO ANTEROPOSTERIOR ES DE 2.7 CM. LA MUCOSA ECTOCERVICAL ES DE COLOR ROJO PALIDO, EL ORIFICIO CERVICAL ES CENTRAL Y MIDE 0.2 CM. DE APARIENCIA PUNTIFORME. LA UNION ESCAMOCOLUMNAR SE ENCUENTRA POR DENTRO DEL ORIFICIO. A LA APLICACIÓN DEL ACIDO ACETICO SE APRECIA UNA TONALIDAD BLANQUECINA INTENSA Y PERSISTENTE CON FORMACION DE UNA LESION ACETOBLANCA CON PATRON DE MOSAICO LOCALIZADA EN EL CUADRANTE INFERIOR IZQUIERDO A NIVEL DEL RADIO DE LAS 5,6, AUNQUE TAMBIEN SE APRECIAN INDENTACIONES EN EL RADIO DE LAS 9,10 Y 11.**



DR. ROBERTO POSTERNAK