

**DATOS DEL PACIENTE**

**NOMBRE** EDUWIGES ORDUÑA **FECHA DE ESTUDIO** 27/01/2009  
**ESTUDIO** 1209 **AÑO** 2009 **DOCTOR** ROBERTO POSTERNAK B.

**ANTECEDENTES GINECOBISTÉRICOS**

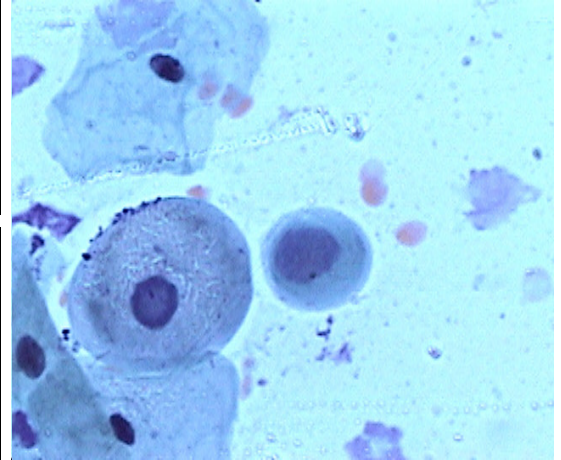
**EDAD** 50 **GESTA** 3 **PARTOS** 3 **ABORTOS** 0 **CESAREAS** 0 **F.T.M.** 24/01/2009 **F.U.R.** 01/01/2009

**CITOLOGIA CERVICO-VAGINAL**

CITO

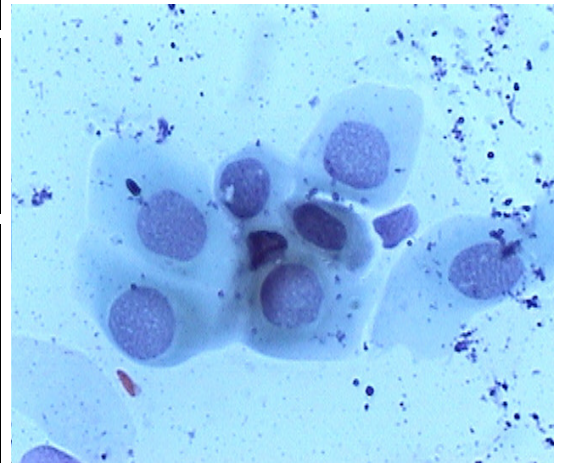
**RESULTADOS**

DISPLASIA LEVE CON CONDILOMA ATIPICO  
 (CLASE III DE PAPANICOLAOU)  
 EFECTO ESTROGENICO MODERADO(54)  
 REACCION INFLAMATORIA MODERADA



**BETHESDA 2001**

ESPECIMEN: ADECUADO PARA EVALUACION  
 CATEGORIZACION GENERAL: ANORMALIDADES CELULARES EPITELIALES.  
 LESION ESCAMOSA INTRAEPITELIAL DE BAJO GRADO QUE COMPRENDE  
 (DISPLASIA LEVE) CON CONDILOMA ATIPICO  
 EVALUACION HORMONAL: COMPATIBLE CON EDAD E HISTORIA



**CELULAS ESCAMOSAS**

SUP.CARIOPICNÓTICAS	0 %		70- 100% - ALTO
SUP. NO. CARIOPICNÓTICAS	40 %		40- 69% MODERADO
INTERMEDIAS	60 %		20-39% - BAJO
PARABASALES	0 %		0-19% - NO EXISTE
VALOR ESTROGÉNICO	<b>54 %</b>		

**OTROS ELEMENTOS**

LACTOBACILLUS ACIDOPHILUS **MODERADO**  
 POLIMORFONUCLEARES **66 %**  
 ERITROCITOS/HEMÓLISIS  
 TRICHOMONAS VAGINALIS  
 FLORA BACTERIANA (COCOIDE)  
 FLORA BACTERIANA (BACILAR) MODERADA  
 HONGOS TIPO CÁNDIDA ALBICANS  
 FLORA PATÓGENA

**OBSERVACIONES**

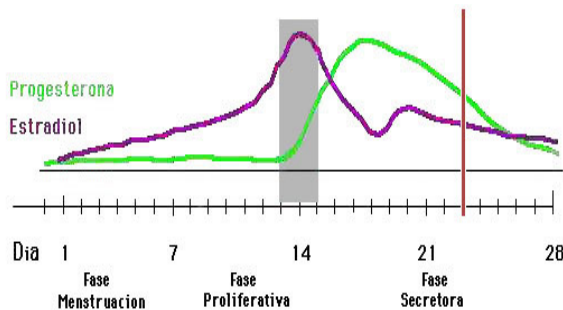
. CELULAS ENDOCERVICALES CON CAMBIOS INFLAMATORIOS . COILOCITOS . BINUCLEACIONES . PLEOMORFISMO NUCLEAR LEVE .  
 DISCROMATISMO . ANISOCARIOSIS . CELULAS BASALES DE EROSION . INDICE DE METAPLASIA 3% . DISCARIOSIS LEVE . ESCAMAS DE  
 QUERATINA

**COMENTARIOS**

POR LOS DATOS CITOLOGICOS OBSERVADOS SE SUGIERE REALIZAR BIOPSIA DIRIGIDA POR COLPOSCOPIA.

**VAL. CITOFORMONALES NOR. (PROM.)**

	IND. MAD.	VAL. EST.	VAR. (+ -)
INFANCIA	80/20/0	10	20
FASE PROOVULATORIA	0/40/60	80	10
FASE POSOVULATORIA	0/70/30	65	15
MENOPAUSIA	0/80/20	60	20
POSTMENOPAUSIA	50/50/0	25	40
TERAPIA ESTROGÉNICA	0/10/90	95	10
TERAPIA PROGESTANCIAL	0/90/10	55	10
TERAPIA ANDROGÉNICA	20/80/0	40	10



AFECTUOSAMENTE

Dr. Roberto Posternak B.